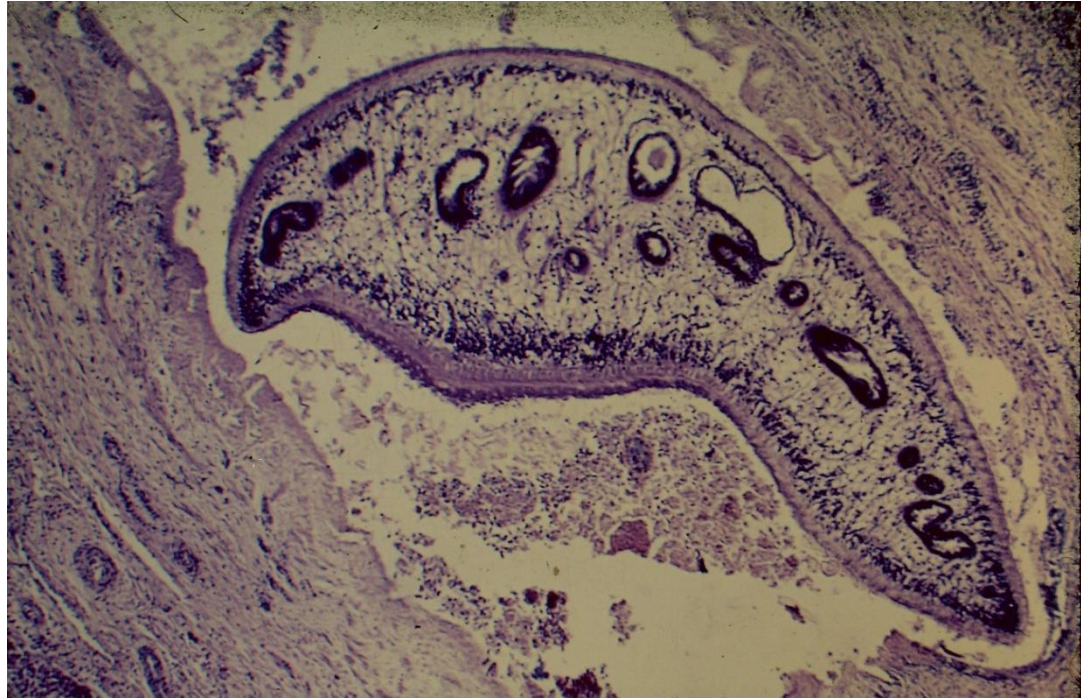
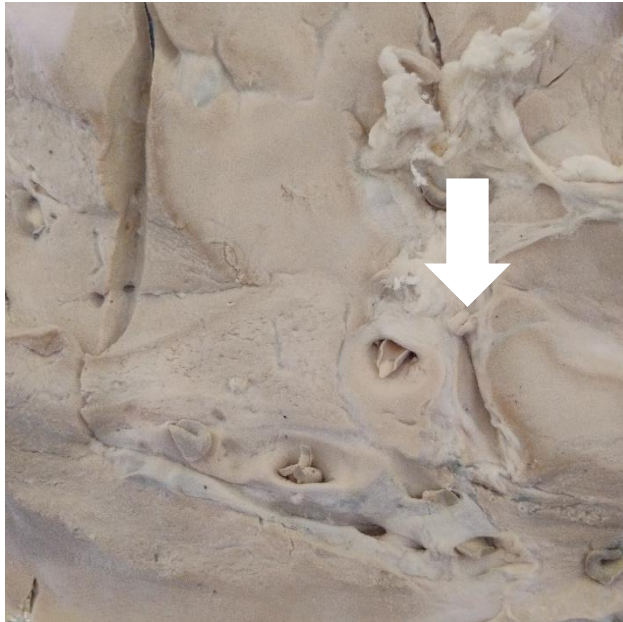
FASC1. Ejemplar adulto de *Fasciola hepatica* en canalículo biliar.



FASC 2. Ejemplar adulto de *Fasciola hepatica* en canalículo biliar. Pieza de Museo



FASC 3. Ejemplar adulto de *Fasciola hepatica* en canalículo biliar. Pieza de Museo

Universidad de Chile Facultad de Medicina. Proyecto FIDOP 2023-48




FASC 4. Ejemplares adultos de *Fasciola hepatica* al fresco.

Universidad de Chile Facultad de Medicina. Proyecto FIDOP 2023-48




FASC 5. Ejemplares adultos de *Fasciola hepatica* al fresco.

Universidad de Chile Facultad de Medicina. Proyecto FIDOP 2023-48

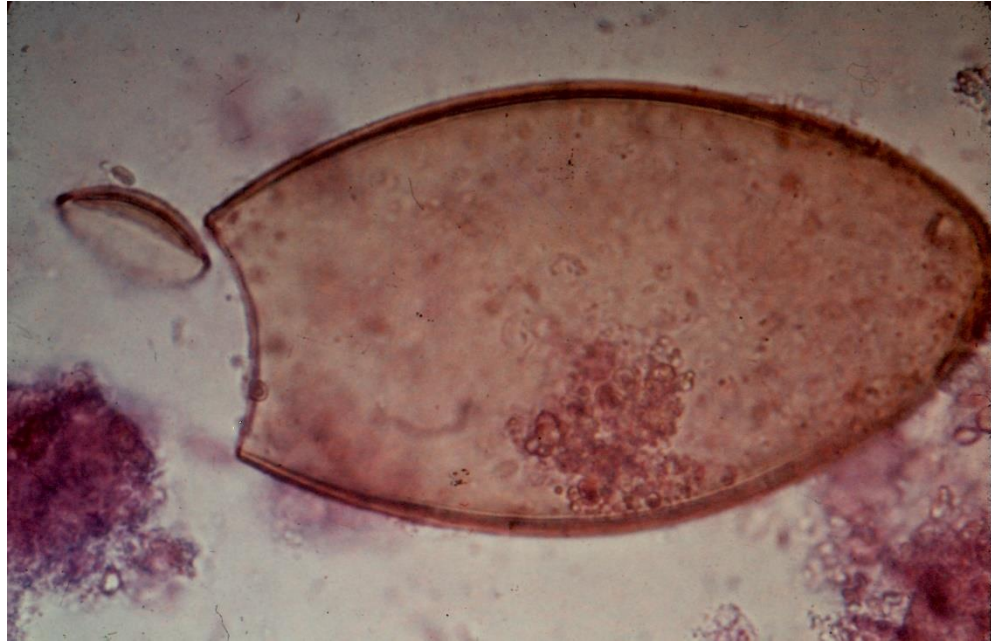

FASC 6. Metacercaria de *Fasciola hepatica* en hoja de berro.



FASC 7. Caracoles *Lymnaea viatrix*. Hospedero intermediario de *Fasciola hepatica*.

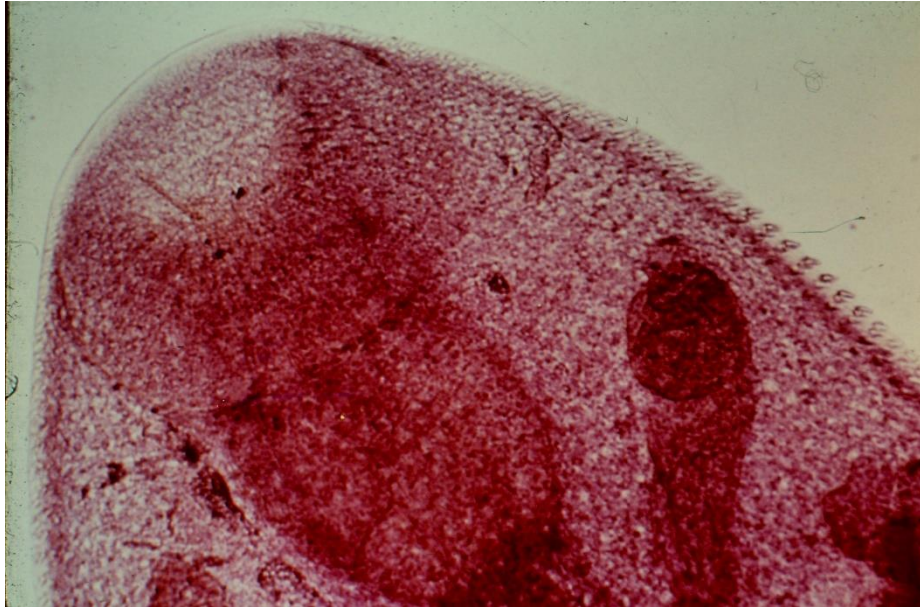
Universidad de Chile Facultad de Medicina. Proyecto FIDOP 2023-48



FASC 8. Huevo de *Fasciola hepatica*

Universidad de Chile Facultad de Medicina. Proyecto FIDOP 2023-48





FASC 9. Ventosa bucal de *Fasciola hepatica*. Se observan espinas